# Regeneracja błony śluzowej nosa po infekcji

Opracowano przez lek. med. Anita Bania na podstawie wykładu prof. dr. n. med. Marka Rogowskiego, Klinika Otolaryngologii Uniwersytetu Medycznego w Białymstoku

## Wprowadzenie

Błona śluzowa nosa, podobnie jak inne odcinki błony śluzowej górnych i dolnych dróg oddechowych, pokryta jest nabłonkiem oddechowym, zbudowanym z licznych komórek urzęsionych oraz komórek wydzielniczych (głównie komórek kubkowych). Na powierzchni nabłonka znajdują się dwie warstwy śluzu: jedna rzadsza, surowicza, a druga gęstsza i bardziej lepka. Do tej ostatniej przylepiają się substancje wprowadzone wraz z powietrzem do jam nosa, który to narząd, jako jeden z pierwszych, kontaktuje się ze światem zewnętrznym.

Aktywna warstwa śluzu jest przesuwana ruchem rzęsek w kierunku nosogardła i w ten sposób oczyszcza się błona śluzowa nosa. Ruchy rzęsek są rytmiczne, ruch szybki następuje na przemian z ruchem wolnym.
W obrazie endoskopowym błona śluzowa jest błyszcząca, wilgotna, różowa. Śluz w postaci połyskujących refleksów jest przesuwamy w kierunku nosogardła.

## Reakcja na infekcję

Gdy pojawi się zakażenie w obrębie błony śluzowej nosa, na poziomie molekularnym obserwujemy wzrost aktywności mediatorów zapalenia: kinin, histaminy, pochodnych kwasu arachidonowego, neuropeptydów, cytokin; następują złożone reakcje pomiędzy tymi mediatorami, a skutkuje to rozluźnieniem ciasnych połączeń pomiędzy komórkami nabłonka i wzrostem przepuszczalności bariery śluzowo-rzęskowej, co ułatwia penetrację alergenów zwierzęcych i roślinnych, które przenikają w głąb ustroju.

Nabłonek staje się przepuszczalny dla substancji drażniących oraz bakterii. W następstwie może powstać przewlekłe zakażenie i nadreaktywność dróg oddechowych.

**Ryc. 1**

Schematyczny obraz błony śluzowej objętej infekcją:

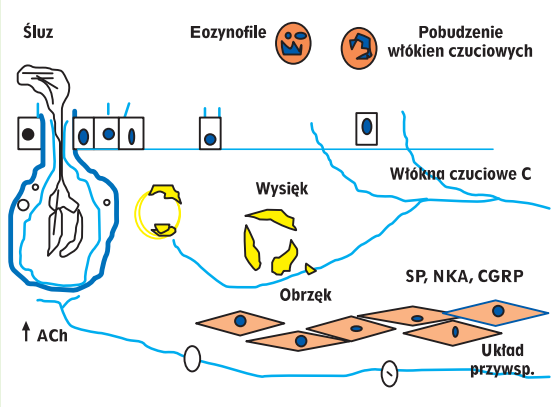


Zniszczone komórki pokrywające błonę podstawną, nadmierne wydzielanie śluzu, obrzęk, wysięk, liczne komórki zapalne. Na zakończeniach układu nerwowego wydzielają się peptydy, pojawiają się cytokiny, obrzęk i nadreaktywność mięśni, jeśli chodzi o dolne drogi oddechowe.

Nos jest tylko pierwszym etapem dla rozwijającego się zapalenia, które może rozprzestrzenić się na całe górne, a nawet objąć i dolne drogi oddechowe. Stan zapalny w nosie powoduje również odczyn zapalny ze strony sąsiadujących odcinków dróg oddechowych.

Pojawia się typowe błędne koło, które trudno przerwać nawet właściwym leczeniem.

„Kwitnący ogród" zamienia się w pustynię. Dochodzi do metaplazji (nabłonek wielorzędowy migawkowy zamienia się w płaski).

**Fot. 1, 2, 3**

Obraz nabłonka oddechowego w obrazie spod mikroskopu skaningowego:

Prawidłowy obraz: doskonale widoczne rzęski.

Postępująca metaplazja.

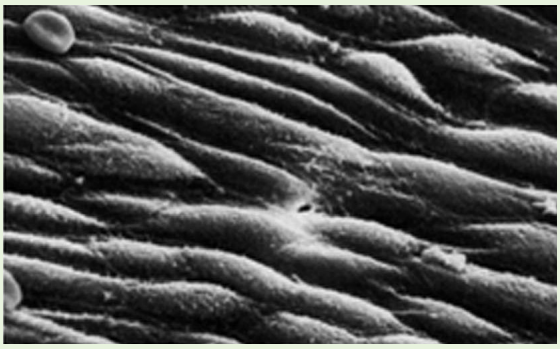

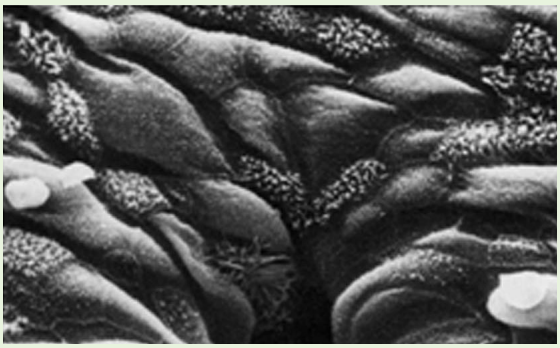

Lycke and Norrby Textbook of Medical Virology 1983

Wiele może podpowiedzieć cytologia, która pomaga rozpoznać rodzaj zakażenia w obrębie górnych dróg oddechowych: czy jest to nieżyt neutrofilowy, zapalny, czy alergiczny. Jest ona jednak bardzo rzadko wykonywana.

Uszkodzony nabłonek, komórki rzęskowe, powodują zaburzenia w transporcie śluzu i w konsekwencji zwiększenie ryzyka nadkażeń. Zmiany zapalne dotyczą nie tylko błony śluzowej nosa, reakcja może się przemieszczać dalej na inne odcinki błony śluzowej.

W obrębie nosa proces zapalny dotyczy nie tylko błony śluzowej. Poprzez kompleks ujściowo-przewodowy z nosem połączone są zatoki. Prawidłowa wędrówka śluzu odbywa się od zatok w kierunku bocznej ściany nosa, gdzie znajduje się kompleks ujściowo-przewodowy. Niewiele trzeba, by te ciasne połączenia zatoki-nos uległy obrzękowi, zamknięciu. Wówczas może dojść do zapalenia, nawet ropnego, w obrębie zatok. Obserwujemy pojawienie się wydzieliny ropnej – to typowy objaw zapalenia bakteryjnego, toczącego się w obrębie zatok. Dzięki zdjęciom rentgenowskim możemy obserwować poziom płynu w obrębie zatok.

**Fot. 4**

Zdjęcie RTG zatok z poziomem płynu

Z czasem rozwija się proces zapalny nieodwracalny – przewlekłe zapalenie błony śluzowej nosa i zatok, *rhinosinusitis*. Zamknięte są kompleksy ujściowo-przewodowe, zatoki nie spełniają swojej roli, a w ich obrębie może się pojawić nawet grzybnia. Gdy na leczenie zachowawcze jest już za późno, wyleczenie może zapewnić tylko leczenie operacyjne. Najczęściej spotykanym w obrębie zatok grzybem jest *Aspergillus fumigatus*.

Po banalnym pozornie katarze proces regeneracji błony śluzowej nosa zachodzi powoli, trwa od dwóch do czterech tygodni. W tym okresie „bezbronna" błona śluzowa jest szczególnie podatna na kolejne zakażenia oraz rozwój odczynów alergicznych.

Należy zadbać, aby terapia stosowana w ostrej fazie kataru nie miała charakteru nadmiernego, zgubnego dla regeneracji błony śluzowej. Szczególną uwagę należy zwrócić na ostrożne stosowanie sympatykomimetyków.

## Jak odwrócić zgubny proces w postaci błędnego koła?

W postępowaniu istotne jest leczenie objawowe, które może przywrócić prawidłowy transport śluzowo-rzęskowy, usprawnić ewakuację zalegającej wydzieliny, wesprzeć regenerację nabłonka oddechowego – zajmuje więc ono ważne miejsce w terapii nieżytu nosa.

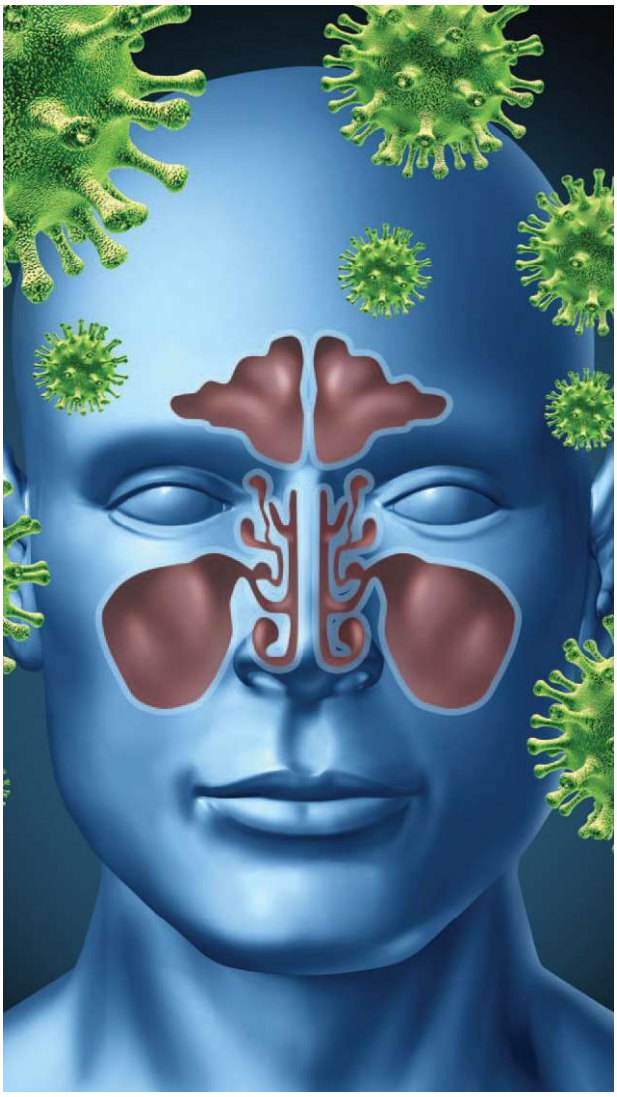

Sprzyja również zmniejszeniu ryzyka nadkażeń bakteryjnych. Oczekujemy w takich sytuacjach działania przyczynowego: przeciwwirusowego, regulacji stanu zapalnego w postaci jego ograniczenia, regeneracji błony śluzowej nosa. Z pomocą przychodzi aktualna wiedza, szczególnie z zakresu poznania działania poszczególnych cytokin, na których to działanie możemy wywierać wpływ. Wiemy, że namnażanie wirusów ograniczyć może stymulacja uwalniania interferonu-γ. Intensyfikuje on działanie przeciwwirusowe innych interferonów, nasila fagocytozę i w ten sposób ogranicza możliwość wnikania wirusów do komórek gospodarza. Bardzo istotny jest również TGF-β, który reguluje proces zapalny, ogranicza wydzielanie cytokin prozapalnych i sprzyja nasileniu syntezy IgA.

Z kolei stymulacja wydzielania IL-10 ogranicza proces zapalny poprzez hamowanie wytwarzania limfocytów Th1 oraz zahamowanie wytwarzania cytokin prozapalnych. IL-6 pobudza reakcję organizmu w ostrej fazie zapalenia, hamuje uwalnianie cytokiny prozapalnej TNF-α i stymuluje przekształcanie limfocytów B do plazmocytów – w efekcie mamy wytwarzanie przeciwciał. Szczególne miejsce zajmuje stymulacja wydzielania TGF-β, który sprzyja regeneracji w obrębie błony śluzowej. TGF-β jest rodziną czynników, są to cytokiny będące polipeptydami, a ich funkcje są bardzo zróżnicowane, często odmienne. Szacuje się, że do tej rodziny może należeć nawet 100 różnych cytokin, mających duże znaczenie w procesie embriogenezy i regeneracji. Właśnie wśród tej rodziny czynników poszukuje się rozwiązania problemu nieżytu dotyczącego błony śluzowej nosa. Wśród TGF-β istnieje wiele cytokin zbliżonych budową. Pełnią one różne funkcje, kontrolują wzrost komórek, ich proliferację, różnicowanie i apoptozę. Czynnik ten nasila produkcję składników matrix: fibronektyny, lamininy, kolagenu IV i VII, keratyny K5 i K14, a także białek błonowych: integryny α-5, β-1, β-4, β-5.

Te wszystkie dane pozwalają nam znaleźć rozwiązanie szeregu problemów związanych z rozwojem nieżytu nosa. Niezmiernie istotna jest aktywność TGF-β w procesie gojenia. To właśnie Euphorbium S stymuluje uwalnianie transformującego czynnika wzrostu (TGF-β).

Jego działanie w początkowej fazie polega na hamowaniu proliferacji komórek nabłonka i stymulacji ich do migracji. Następczo stymuluje on produkcję białek macierzy pozakomórkowej: proteoglikanów i glikozaminoglikanów (PG i GAG). Finalnie hamuje on proliferację komórek uczestniczących w gojeniu, zapobiega więc powstawaniu keloidów. To wszystko wynika z badań doświadczalnych.

## Rozwiązanie problemu

Tak więc znalezienie rozwiązania, które spowoduje udaną stymulację wydzielania TGF-β, sprawia, że regeneracja w obrębie błony śluzowej nosa i zatok przestaje być problemem. Wówczas możemy obserwować powrót błony śluzowej do prawidłowego obrazu – różowej, wilgotnej, prawidłowo się oczyszczającej.

Bibliografia u autora wykładu.