Migdałki – stały dylemat laryngologów i pediatrów

Danuta Gryczyńska

Streszczenie

Przedstawiono problem fizjologii i patologii pierścienia Waldeyera.
Omówiono rolę tkanki limfoidalnej w procesach immunologicznych.
Przedstawiono współczesne metody diagnostyki oraz wskazania do leczenia operacyjnego migdałka gardłowego lub/i podniebiennych.

Słowa kluczowe: rola migdałków, dzieci, leczenie

Abstract

The lymphoid tissue within the Waldeyer's ring provides an important immunological function.
Hypertrophy of Waldeyer's ring is common in children as obstructive sleep apnea syndrome (OSAS).
The majority of children with OSAS improve following tonsillectomy and adenoidectomy. Diagnosis of OSAS in children and adults has difference in criteria of disease and clinical picture.
The second indication for tonsillectomy are chronic and recurrent tonsillar infections.

Key words: Waldeyer's ring, children, treatment

Migdałki podniebienne, gardłowy, językowy, pasma boczne i grudki na tylnej ścianie gardła oraz migdałki trąbkowe, które są obwodowymi narządami limfatycznymi wchodzą w skład pierścienia Waldeyera. Stanowią one część układu MALT *(mucosae associated lymphoid tissue)*, pełniącego funkcję immunologiczną. Układ ten rozsiany jest wzdłuż dróg oddechowych i pokarmowych, i poprzez wytwarzane limfocyty B i T oraz komórki NK reaguje na antygeny.
Wśród limfocytów T istnieje szereg subpopulacji, które wykazują różnice funkcjonalne (pomocnicze, supresorowe, regulatorowe, cytotoksyczne).
Najważniejszymi cząsteczkami układu limfatycznego są wytwarzane przez limfocyty B przeciwciała (immunoglobuliny) oraz receptory limfocytów T, które łączą się swoiście z antygenami.
Nagromadzenie komórek odpornościowych i ich lokalizacja oraz właściwa drożność krypt migdałkowych warunkuje łatwy kontakt z antygenem.
Tak więc układ ten zabezpiecza drogi oddechowe i pokarmowe przed czynnikami chorobotwórczymi, stanowiąc barierę obronną organizmu. Wydaje się, że jest to najważniejsza rola tkanki limfoidalnej w organizmie. Układ ten funkcjonuje szczególnie intensywnie w wieku dziecięcym, jak pokazują krzywe Scammona[1] opracowane w roku 1930 (ryc. 1) i ulega regresji po 10 roku życia, dając miejsce rozwojowi układu płciowego i dojrzewaniu.
Patologia związana z przerostem **migdałka gardłowego** występuje najczęściej w wieku przedszkolnym.
Przerost migdałka gardłowego *(hyperthrophia tonsillae*

Ryc. 1

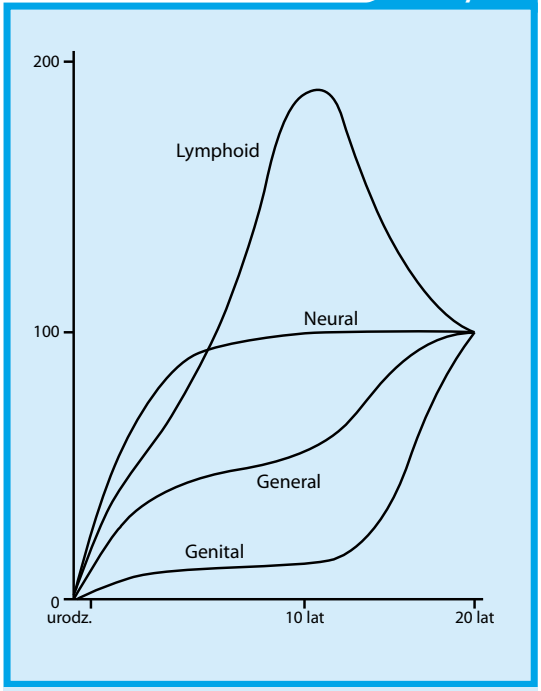

Rozwój układu limfatycznego u dziecka

pharyngeae, vegetationes adenoidales) jest prawdopodobnie najczęściej spotykaną chorobą w otolaryngologii dziecięcej. Trudno obecnie znaleźć podręcznik tej specjalności, który nie zawierałby mniej lub bardziej obszernego rozdziału na temat przerostu migdałka gardłowego. O tym, iż problem jest wciąż aktualny, świadczy ogromna liczba publikowanych na ten temat prac. Adenotomia – procedura, która mimo iż znana od ponad 130 lat, kiedy to kopenhaski laryngolog Wilhelm Meyer wykonał ją po raz pierwszy, nie doczekała się ścisłych i obiektywnych wskazań po dzień dzisiejszy.

Podstawowymi funkcjami migdałka gardłowego w organizmie są: zapewnienie kontrolowanego kontaktu z antygenami otoczenia, wytwarzanie swoistych limfocytów oraz „komórek pamięci", a także uruchomienie produkcji odpowiednich przeciwciał poprzez pobudzenie specyficznych limfocytów B.

Migdałek gardłowy jest już obecny w okresie płodowym, ale swoje typowe struktury funkcjonalne wykształca po porodzie na skutek kontaktu z antygenami. Wzrasta on systematycznie do 3 roku życia, największe rozmiary osiągając między 3 a 7 rokiem życia. W tym właśnie okresie, proces powiększania objętości migdałka jest procesem fizjologicznym, spowodowanym wymogami immunobiologicznymi i świadczy o czynnym mechanizmie obrony wobec antygenów środowiska. Następnie migdałek gardłowy ulega stopniowemu zanikowi i u 17-20-latków obserwuje się już tylko jego resztki. W wieku późniejszym, makroskopowo przeważnie już się go nie stwierdza.

Patologiczny przerost migdałka gardłowego spowodowany jest wieloma czynnikami. Za najistotniejsze i najczęstsze zarazem, uważane są predyspozycje konstytucjonalne połączone z nawrotowymi infekcjami górnych dróg oddechowych. Przerośnięty migdałek gardłowy może być przyczyną wyjściową wielu złożonych i nieraz groźnych patologii w obrębie narządu słuchu oraz układów: oddechowego i krążenia. Powoduje on także, poprzez zmianę toru oddechowego i stany przejściowego niedotlenienia, zaburzenia w ogólnym rozwoju somatycznym, intelektualnym i emocjonalnym.

U podstaw patologii związanej z przerostem migdałka gardłowego leży jego stan zapalny. Podłożem zaś tego ostatniego jest zaleganie treści w kryptach. Należałoby spodziewać się, łatwej i szybkiej ewakuacji powstającej w tym miejscu fizjologicznej, czy też patologicznej wydzieliny, migdałek bowiem pokrywa nabłonek wielorzędowy, migawkowy, z niewielkimi skupiskami nabłonka przejściowego i płaskiego lub wyłącznie płaskiego. Zaskakująca jest w tych okolicznościach obserwacja, jak często występuje tu retencja sporej ilości treści i to niezależnie od rozmiaru migdałka. Zastój w kryptach sprzyja namnażaniu się bakterii i grzybów, pojawia się przewlekłe ropienie, a w konsekwencji rozwija się przewlekłe zapalenie. Stan ten z okresami zaostrzeń i remisji powoduje systematyczne powiększanie objętości narządu z powodu zastępowania prawidłowych struktur migdałka tkanką łączną. Bardzo duże powiększenie migdałka, powoduje znaczne upośledzenie drożności dróg oddechowych. Stan taki, współistniejący często ze znacznym przerostem migdałków podniebiennych, prowadzi do wykształcenia się zespołu bezdechów sennych.

Przypadki nawracających ostrych zapaleń uszu występują często wraz z przewlekłym zapaleniem migdałka gardłowego i nieżytem trąbek słuchowych. Jednym z istotnych problemów zdrowotnych wieku dziecięcego, związanym z patologią migdałka gardłowego jest wysiękowe zapalenie ucha – choroba o niejednoznacznej etiologii i dużych trudnościach leczniczych. Obecność przewlekłego stanu zapalnego wpływa również depresyjnie na przebieg takich chorób jak zakażenia dróg moczowych, endogenna astma oskrzelowa itp. Sprzyja także powstawaniu zapalenia zatok przynosowych oraz nawracających infekcji dróg oddechowych.

Wystąpienie powyższych stanów chorobowych skłania do wzięcia pod uwagę decyzji o zakwalifikowaniu do zabiegu. Trzeba jednak pamiętać o niebagatelnej roli immunologicznej migdałka gardłowego, który jest zaangażowany w miejscową produkcję przeciwciał przeciw patogenom wirusowym w obrębie nosogardła i błony śluzowej dróg oddechowych[2]. Fakt ten, w aspekcie możliwości aktywowania poprzez infekcje wirusowe zakażeń bakteryjnych, podkreśla rolę migdałka gardłowego w ochronie przed kolonizacją nosogardła przez patogeny bakteryjne. Jednocześnie migdałek gardłowy odgrywa dominującą rolę w miejscowej produkcji wydzielniczej IgA pełniącej funkcję ochronną na powierzchni błon śluzowych dróg oddechowych.

Wydaje się więc słuszne potwierdzenie patologii w obrębie nosowej części gardła badaniem specjalistycznym.

Wartość diagnostyczna wszystkich niemal składowych badania lekarskiego u dziecka z przerostem migdałka gardłowego jest nie do przecenienia, co znajduje swoje odzwierciedlenie we współczesnym piśmiennictwie. Kluczowa rola wywiadu, czy też analiza wstępnych oględzin dziecka (twarz adenoidalna, nosowanie zamknięte, oddychanie przez otwarte usta w ciągu dnia, chrapanie w nocy w czasie snu, czasem współistnienie wady zgryzu) uznawane są w praktyce za podstawowe. Na temat wartości rynoskopii tylnej i badania palpacyjnego, opinie są podzielone. Rynoskopię tylną uważano niegdyś za badanie podstawowe, uzupełniane jedynie w koniecznych wypadkach badaniem palpacyjnym. Niemniej rynoskopia tylna jest badaniem w istocie trudnym do wykonania i nie u wszystkich pacjentów możliwym, natomiast o badaniu palpacyjnym da się z pewnością powiedzieć, iż jest badaniem brutalnym i wszystkie niemal poddane mu dzieci znoszą je źle.

Badanie radiologiczne, dzięki posługiwaniu się nowoczesnym sprzętem, specjalnymi kasetami rtg, które w sposób bardzo znaczny zmniejszają dawkę promieniowania (do wartości bliskich kilkumiesięcznemu promieniowaniu naturalnemu), zdaje się obalać argument o „napromieniowywaniu pacjentów". Jednak nie wszędzie jeszcze sprzęt rtg jest doskonały i nowoczesny, i to przeważnie z tego właśnie powodu część klinicystów nie odczuwa potrzeby posługiwania się zdjęciem radiologicznym. Wielu specjalistów dostrzega jego wartość w diagnozowaniu przypadków wątpliwych, jako badania rozstrzygającego. Faktem jest również to, iż w licznych ośrodkach na świecie, jak i w kraju zdjęcia boczne nosogardła u pacjentów z podejrzeniem przerostu migdałka gardłowego wykonywane są rutynowo.

Rozpatrując sprawę diagnostyki radiologicznej, należy zauważyć, że istnieje mnóstwo rozbieżności co do samej interpretacji obrazu. Wielu autorów opracowało własne metody oceny radiogramów, niemniej najbardziej popularna jest metoda wg Fujoka, dzięki której uzyskuje się współczynnik odnoszący się do względnych wymiarów w obrębie nosowej części gardła, a więc w sposób obiektywny interpretujący zaistniałe warunki anatomiczne.

Diagnozowanie na podstawie stanu sąsiednich narządów w odniesieniu do patologii adenoidu nie jest metodą swoistą. Co się jednak tyczy zmian w obrębie ucha środkowego, to w przypadku tych schorzeń, postępowanie to ma rację bytu. Większość badaczy jest zgodna co do wybitnie częstych zaburzeń audiologicznych u dzieci z przerostem migdałka gardłowego. Przeważnie są to zaburzenia o charakterze nieżytowym, przewlekłym, którym towarzyszy niedosłuch o charakterze przewodzeniowym.

W chwili obecnej w laryngologii dziecięcej coraz szerzej stosowana jest diagnostyka endoskopowa i fiberoendoskopowa. Wartość badań endoskopowych w oczach klinicystów rośnie systematycznie od momentu skonstruowania i upowszechnienia instrumentarium. Wysoko oceniane w światowym piśmiennictwie są przede wszystkim precyzja badania, jego obiektywizm, niewielka inwazyjność i dobra tolerancja. W obecnej dobie badanie to wydaje się być najwłaściwszą metodą diagnostyczną, rozstrzygającą w przypadkach wątpliwych kwestię wskazań do adenotomii.

Reasumując należy powiedzieć, iż za jednoznaczne wskazanie do adenotomii powinno się obecnie uznawać wystąpienie diagnostycznie potwierdzonej patologii spowodowanej przerostem migdałka gardłowego nie poddającej się leczeniu zachowawczemu, nie zaś sam przerost migdałka. Do problemu wskazań powinno się podchodzić niezwykle ostrożnie, szczególnie u dzieci poniżej 3 roku życia, u których dowiedziono niezwykle istotnej immunologicznie roli adenoidu oraz u dzieci z rozszczepem podniebienia, u których adenotomia jest właściwie przeciwwskazana.

Przerost migdałków podniebiennych i gardłowego, powoduje upośledzenie drożności dróg oddechowych i jest przyczyną różnorodnych zaburzeń oddechowych dzieci.

Dla właściwej oceny i wielkości migdałków podniebiennych u dzieci wymagane są pewne warunki, które muszą być spełnione podczas badania otolaryngologicznego:

- język pozostaje w jamie ustnej i jest uciśnięty szpatułką w 2/3 przedniej, bez dotykania brodawek smakowych (co powoduje odruch wymiotny i przemieszczenie migdałków do linii pośrodkowej);
- badanie odbywać się musi w momencie spokojnego oddychania dziecka (ryc. 2).

Ryc. 2

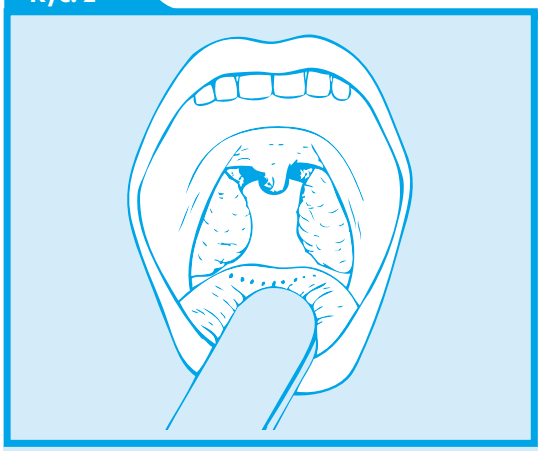

Prawidłowe badanie gardła u dziecka

Wielkość migdałków zwykle ocenia się w skali 5-stopniowej:
- migdałki ukryte w niszach;
- migdałki wystają spoza łuków, zajmują mniej niż 25% przestrzeni między łukami podniebiennymi;
- zajmują 25-50% przestrzeni;
- zajmują 50-75% przestrzeni;
- zajmują powyżej 75% przestrzeni.

Trzy ostatnie stopnie przerostu mogą dawać objawy obturacji oddechowej. Migdałki podniebienne mogą rozrastać się równomiernie lub w zakresie biegunów górnych albo dolnych.

Ryc. 3

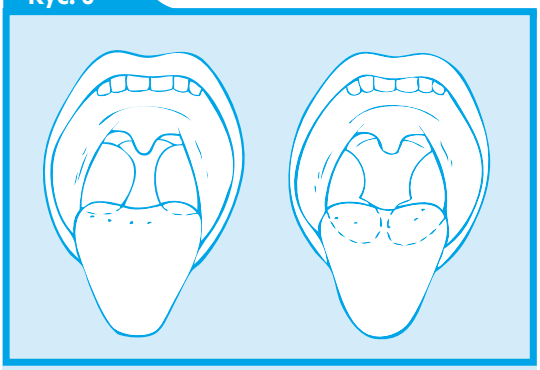

A – prawidłowy stan gardła u dziecka
B – patologiczny przerost dolnych biegunów migdałków

W tej ostatniej postaci dominują objawy dysfagii i obturacji oddechowej podczas snu. W przypadku przerostu w zakresie biegunów górnych występują zaburzenia wymowy (mowa niewyraźna, bełkotliwa), a także częściej obserwowane są ropnie okołomigdałkowe.

Obturacyjny bezdech podczas snu jest poważną zagrażającą życiu chorobą. Jest to zaburzenie oddychania, które polega na powtarzającym się zapadaniu dróg oddechowych i przerwaniu przepływu powietrza, czyli obecności bezdechów. Typowym objawem choroby jest głośne, nieregularne chrapanie.

Chrapanie podczas snu należy do częstych objawów występujących u dzieci. Związane jest z relaksacją mięśniówki w czasie snu, zapadaniem się ścian gardła, brakiem podparcia konstrukcji szkieletowej i elementami przeszkody mechanicznej, u dzieci głównie w postaci przerostu pierścienia Waldeyera.

W populacji dziecięcej wyróżnić możemy 3 typy chrapania:
- łagodne, napadowe, występujące sporadycznie, w chwilach głębokiego snu po przemęczeniu fizycznym lub psychicznym;
- przewlekłe chrapanie, bez towarzyszących bezdechów, ale związane z przewlekłą hypoksją i jej następstwami;
- przewlekłe chrapanie z występowaniem bezdechów.

U dorosłych za bezdech uważa się 10 sek. przerwę w oddychaniu, u dzieci przerwy te są 3-4 sek.[3].

Wśród przyczyn chrapania u dzieci należy brać pod uwagę:
- **niedrożność na poziomie nosa**, spowodowaną przerostem migdałka gardłowego, skrzywioną przegrodą, obrzękiem małżowin, polipami, itd.;
- **niedrożność na poziomie gardła** związaną przede wszystkim z przerostem migdałków podniebiennych, rzadziej migdałka językowego, obfitością tkanki tłuszczowej w obrębie gardła, wydłużonym podniebieniem miękkim, patologicznie długim języczkiem, znaczną masą języka (np. w chorobie Downa), naddatkami błony śluzowej gardła.

Wśród czynników predysponujących do chrapania należy wymienić:
- wady rozwojowe układu kostnego, głównie w obrębie szyi i żuchwy (mała cofnięta żuchwa), a także

Tab. 1

Objawy kliniczne	Dorośli	Dzieci
Chrapanie	Tak	Tak
Senność w ciągu dnia	Zdecydowanie	Raczej nadpobudliwość
Otyłość	Większość	Rzadko
Oddychanie przez otwarte usta	Nie	Tak
Przerost migdałków podniebiennych lub/i gardłowego	Rzadko	Najczęściej
Postać kliniczna upośledzonej drożności górnych dróg oddechowych	Bezdechy	Płytkie oddychanie (hypowentylacja)
Przebudzenie na szczycie bezdechu	Często	Rzadko
Powikłania	Najczęściej sercowo-płucne	Zaburzenia wzrostu, zachowania, rozwoju umysłowego
Leczenie chirurgiczne	Wyłącznie w wybranych przypadkach	W większości przypadków adenotonsilektomia daje efekt natychmiastowy
Leczenie zachowawcze	CPAP – poprawa u większości pacjentów	Jedynie w wybranych przypadkach
Śmiertelność	Nagłe zgony w czasie snu	Rzadko (SIDS)

Różnice między dorosłymi i dziećmi w zaburzeniach oddychania podczas snu

kości gnykowej, które w populacji dziecięcej występują u ok. 50% chrapiących[4];
– otyłość – szczególnie z nagromadzeniem tkanki tłuszczowej w regionie szyi, obserwowaną częściej u dzieci starszych.

Obraz kliniczny dziecka chrapiącego różni się zdecydowanie od postaci występujących u osób dorosłych (tab. 1) i jest zależny od wieku.

Wyróżnia się 3 grupy wiekowe, w których zaburzenia oddychania w czasie snu mają całkiem odmienny obraz kliniczny i przebieg:
– noworodki i niemowlęta do 1 roku życia,
– dzieci przedszkolne (I szczyt wiekowy),
– młodzież w okresie dojrzewania (13-16 lat – II szczyt wiekowy).

Noworodki i niemowlęta do 1 roku życia

W tej grupie wiekowej występować mogą w czasie snu incydenty zagrażające życiu określane zespołem ALTE *(apparent life threatening events)* w postaci napadowych bezdechów, drgawek, zmian napięcia mięśni, odruchów wymiotnych, sinicy, objawów „dławienia się", itd.

Znany jest w piśmiennictwie i coraz częściej rozpoznawany zespół nagłego zgonu niemowlęcia SIDS *(sudden infant death syndrome)*, określany też jako „śmierć łóżeczkowa".

Zespół ten jest traktowany jako następstwo ALTE i stanowi rozpoznanie pośmiertne u dzieci do 1 roku życia.

Występowanie zespołu ALTE ocenia się na 0,7/1000 urodzeń, a szczyt występowania tego zespołu na 3-5 m. życia[5].

W patogenezie zwraca się uwagę na niedojrzałość ośrodkowego układu nerwowego – szczególnie regionu pnia mózgu. Niedojrzałość ta powoduje upośledzenie systemu neurotransmisji w obszarach regulujących czynność oddechową.

W tej grupie wiekowej nie obserwuje się jeszcze rozrostu tkanki limfoidalnej.

Dzieci przedszkolne

O ile u niemowląt i noworodków zaburzenia oddychania w czasie snu w postaci bezdechów często kończą się śmiercią, o tyle w grupie wieku dzieci przedszkolnych obraz kliniczny przebiega zupełnie inaczej i określany jest jako „obturacyjne zaburzenia oddychania w czasie

snu" (American Society of Pediatric Otolaryngology ASPO – 2003).

Charakterystyczny obraz dzieci w tej grupie to: *facies adenoidea* – dziecko chrapiące nocą, oddychające przez otwarte usta w ciągu dnia, z często współistniejącym niedosłuchem, co nadaje mu pozorne wrażenie opóźnienia w rozwoju intelektualnym. Dzieci te często bywają nadpobudliwe, agresywne, mają moczenie nocne, zaburzenia wzrostu, niedowagę, a ich typ chrapania wiąże się ze spłyceniem oddechu, co powoduje przewlekłe niedotlenienie całego organizmu, z jego następstwami.

Już Hipokrates zwrócił uwagę na fakt, że oddychanie przez uchylone usta niekorzystnie wpływa na rozwój twarzoczaszki u dziecka.

Twarzoczaszka u małego dziecka jest szeroka i krótka, a mózgowa część stosunkowo duża.

W miarę wieku środkowa część twarzy zaczyna rozrastać się względnie szybko. Różne części twarzy rozwijają się w różnym tempie.

Pod wpływem czynników genetycznych i środowiskowych, rozwój twarzowej części czaszki w pierwszej kolejności ukierunkowuje się na głębokość, następnie na szerokość, w końcu na długość.

Zależność prawidłowego rozwoju łuku zębowego od fizjologicznego oddychania przez nos wykazano na wielu modelach doświadczalnych.

Długotrwałe oddychanie przez otwarte usta powoduje większy rozwój żuchwy w stosunku do kompleksu czaszkowo-szczękowego i sprzyja dolnemu położeniu języka. Doprowadza to do powstawania zespołu *long face syndrom* z nisko położoną wąską żuchwą i wysokim ułożeniem podniebienia typu „gotyckiego".

Potwierdziły to także badania – teleradiograficzne i rhinomanometryczne oraz cefalometryczne.

Niekorzystny wpływ oddychania przez otwarte usta daje się zaobserwować u dzieci z przerostem migdałka gardłowego, u których dochodzi do tylnej rotacji żuchwy i zmniejszenia jej rozmiarów.

U dzieci, które oddychają przez usta przez długi czas, rozwijają się charakterystyczne cechy: podłużna twarz, żuchwa bardziej cofnięta (mała), podniebienie wyższe i węższe (typ „gotycki"), częściej zgryz krzyżowy i tyłozgryz, kłopoty z niedosłuchem, nawracające zapalenie uszu związane z niewydolnością trąbki słuchowej.

Dokładna diagnostyka pasażu w obrębie górnych dróg oddechowych u dzieci nie jest prosta. Zastosowanie badań endoskopowych, a szczególnie fiberoskopowych, pozwala na czynnościową i anatomiczną ocenę tego odcinka i jest pomocne w lokalizacji przyczyny obturacji oddechowej, a tym samym pozwala na ustalenie właściwych wskazań do leczenia operacyjnego lub zachowawczego. Równoczesna analiza cefalometryczna stosunków anatomicznych w oparciu o boczne zdjęcie twarzoczaszki, a także rhinomanometria przednia i tylna pozwalają na wyjaśnienie wzajemnych związków czynników patologicznych, które mogą ze sobą współdziałać.

Usunięcie właściwych przyczyn obturacji w obrębie górnych dróg oddechowych na drodze korekt operacyjnych (migdałków, przegrody nosa) lub leczenia zachowawczego np. alergii błony śluzowej nosa wywiera korzystny wpływ na rozwój dalszy łuku zębowego dziecka, co można ocenić w sposób obiektywny i subiektywny za pomocą ww. metod badań po zastosowaniu leczenia[4].

Związki zachodzące pomiędzy obturacją nosową a rozwojem masywu twarzowo-szczękowego wymagają podejścia wielospecjalistycznego.

Nieodzowna jest tu współpraca ortodontów i laryngologów dla ustalenia planu postępowania we wczesnym korygowaniu ewentualnych nieprawidłowości rozwojowych w obrębie twarzoczaszki.

Tak podjęte działania stanowią właściwą profilaktykę przed utrwalaniem się patologii oddechowej i zgryzowej, tak częstej w aktualnych warunkach u dzieci.

Przerost migdałka gardłowego i podniebiennych, będący przyczyną przewlekłego chrapania w nocy, często o znacznym nasileniu z objawami przewlekłej hypoksji i hyperkapni jest najczęstszą przyczyną nieprawidłowości oddechowych u dzieci przedszkolnych i wczesnoszkolnych ocenianą przez laryngologa.

Bezdechy pojawiają się zazwyczaj przy współistniejącym obok adenoidu przeroście migdałków podniebiennych i wówczas rozpoznawane są jako zespół OSAS. Według statystyk amerykańskich zespół ten występuje z częstością 2%[5].

Dzieci w okresie dojrzewania

Jest to II szczyt wiekowy (13-16 lat) występowania zaburzeń oddychania podczas snu. Mają one już charakter zbliżony do chrapania u osobników dorosłych, z bezdechami i towarzyszącą zwykle otyłością. Obraz chorego zwykle chłopca, gdyż płeć ta zdecydowanie

dominuje wśród chrapiących, przypomina ospałego Joe opisanego przez Ch. Dickensa w „Klubie Pickwicka".

Aby ocenić głębokość zmian patologicznych występujących w zespole OSAS, ocenia się kilka wskaźników:
- apnea index (AI) – wskaźnik bezdechów, określany liczbą bezdechów w ciągu godziny snu;
- hypopnea index (HI) – liczba spłyconych oddechów w ciągu godziny snu;
- apnea + hypopnea index (AHI) – liczba spłyconych oddechów i bezdechów w ciągu godziny snu,
- wskaźnik saturacji – średnia wartość wysycenia tlenem krwi krążącej.

Dla populacji dziecięcej kryteria diagnostyczne tych zaburzeń ustalone zostały w 1992 r.[3] i są one następujące:
- wskaźnik AI ≤ 1 w ciągu godziny snu;
- obniżenie poziomu saturacji poniżej 92%;
- poziom CO_2 ≥ 50 mmHg lub przekraczający 9% snu.

Diagnostyka OSAS obejmuje:
- szczegółowe wywiady dotyczące snu dziecka;
- badanie otolaryngologiczne i pediatryczne;
- badanie endoskopowe (z oceną ruchomości podniebienia i czynności krtani – z uwagi na znaczny komponent krtaniowy występujący w OSAS u małych dzieci);
- badanie pulsoksymetryczne (z rejestracją nocną saturacji i tętna, np. w Systemie Dozoru Pulsoksymetrycznego);
- badanie EKG, EEG, rhinomanometria;
- konsultacje kardiologa, neurologa, psychologa, foniatry, ortodonty (cefalometria, modele zgryzu);
- polisomnografia we wskazanych przypadkach.

Badanie polisomnograficzne (PSG) ocenia wiele parametrów podczas snu, jak:
- badanie bioelektryczne czynności mózgu (EEG);
- badanie ruchów gałek ocznych (EOG);
- badanie czynności serca (EKG);
- badanie czynności mięśni oddechowych (EMG);
- rejestracja szmeru oddechowego nad tchawicą;
- pulsoksymetria (SaO_2), poziom wydychanego CO_2 (Pet CO_2), pH krwi.

U 90% dzieci z przerostem pierścienia Waldeyera podejrzanych o zespół OSAS nie jest konieczna pełna diagnostyka polisomnograficzna, która jest kosztowna i czasochłonna. Jednak 10% dzieci chrapiących, u których stwierdza się wady rozwojowe twarzoczaszki, zespoły wad rozwojowych, otyłość, choroby układowe, wymaga tej diagnostyki i jest ona wówczas rozstrzygająca o rozpoznaniu zespołu.
Metody leczenia obturacyjnych zaburzeń oddychania podczas snu u dzieci są zachowawcze i operacyjne. Wśród metod zachowawczych stosowane są:
- leki farmakologiczne: p-obrzękowe, p-zapalne, poprawiające czynność oddechową w okresie zaostrzeń zaburzeń oddechowych;
- aparaty CPAP *(continuous positive airway pressure)* mające u dzieci mniejsze zastosowanie niż u dorosłych;
- protezy ortodontyczne.

Wśród metod chirurgicznych leczeniem z wyboru obturacyjnych zaburzeń oddychania podczas snu u dzieci jest tonsillo-adenotomia, jeżeli przyczyną jest przerost pierścienia Waldeyera, co ma miejsce w przeważającej liczbie przypadków.
Czasami konieczna jest polipektomia, septoplastyka lub klinowe wycięcie języka (np. w zespole Downa). Tracheotomia jest rezerwowana do przypadków zupełnie wyjątkowych.
Plastyki podniebienia i łuków podniebiennych coraz częściej stosowane u dorosłych, nie mają zastosowania u dzieci z uwagi na niekorzystne powikłania.
W wyjątkowych przypadkach stosowane jest zakładanie pojedynczych szwów na łuki podniebienne celem ich usztywnienia, przy niedużych migdałkach podniebiennych.
W podsumowaniu należy podkreślić odmienności w obturacyjnych zaburzeniach oddychania podczas snu u dzieci i osób dorosłych, dość proste metody diagnostyczne wystarczające do rozpoznania tych zaburzeń u dzieci i efektywne metody leczenia najczęściej w postaci adenotomii i tonsilektomii.
Przewlekłe i nawracające zakażenie migdałków podniebiennych, objawiające się częstymi anginami, przebytymi ropniami okołomigdałkowymi stanowi kolejne wskazanie do leczenia operacyjnego.

Ostre zapalenie migdałków podniebiennych (angina) najczęściej wywołane jest przez paciorkowce ß-hemolizujące grupy A.
Paciorkowce grupy A *(Str. pyogenes)* powodują zakażenia ropne gardła i migdałków o najcięższym przebiegu oraz mogą być przyczyną powikłań[6]. Powinowactwo antygenowe pomiędzy białkiem M paciorkowca a antygenami mięśni gładkich serca jest przyczyną gorączki reumatycznej (szczepy reumatogenne).
Antygeny paciorkowca indukują powstanie przeciwciał, które z antygenem tworzą kompleksy immunologiczne. Kompleksy te są przyczyną zapalnych reakcji w narządach odległych, jak nerki, stawy, serce.
W kwalifikacji dziecka do leczenia operacyjnego migdałków ważne jest ustalenie związku pomiędzy chorobą migdałków a zakażeniem odogniskowym w narządach odległych.

Objawy przewlekłego zapalenia migdałków podniebiennych mogą być niecharakterystyczne.
W wywiadzie zwykle występują nawracające stany zapalne migdałków, nieprzyjemny zapach z ust, częste bóle gardła, czasem trudności w przełykaniu. Towarzyszyć tym objawom mogą cechy ogólnego przemęczenia, skłonność do przeziębień, utrata łaknienia, stany podgorączkowe.
Objawy miejscowe przewlekłego zapalenia migdałków podniebiennych są podobne jak u dorosłych, tj.:

- unieruchomienie migdałka w niszy;
- obecność płynnej treści ropnej w kryptach uzyskanej po uciśnięciu migdałka szpatułką;
- powiększone okoliczne węzły chłonne;
- długotrwałe przekrwienie łuków przednich.

Wielkość migdałków nie jest cechą charakterystyczną przewlekłego zapalenia. Duży przerost migdałków, wiąże się z obturacją oddechową i jest przyczyną zespołu bezdechów podczas snu.
W kryptach migdałkowych mogą zalegać złogi komórkowe, które są pożywką dla bakterii. Stąd zakażenie szerzy się w miąższ migdałka, a poprzez liczne naczynia włosowate dochodzi do ogólnego zakażenia toksynami bakteryjnymi.
Po dłuższym czasie trwania procesu zapalnego dochodzi do zwłóknienia tkanki migdałkowej i jej zaniku.
Rozpoznanie przewlekłego zapalenia migdałków u dzieci powinno opierać się na dokładnym wywiadzie – dotyczącym częstości angin, obecności nawrotów i objawów przewlekłego zapalenia.

Fot. 1

Asymetryczny przerost migdałków

W podejrzeniu przewlekłego procesu zapalnego migdałków stosowane są próby leczenia antybiotykami w przypadku zaostrzenia oraz zalecane są badania laboratoryjne: białko CRP, morfologia i badanie bakteriologiczne (wymaz z gardła lub szybki test enzymatyczny), oraz badanie ASO (miano antystreptolizyn).
Zachowawcze leczenie przewlekłego zapalenia migdałków podniebiennych nie przynosi efektów. Popularny wcześniej pogląd o korzyściach płynących z przycięcia migdałków (tonsillotomia) został obecnie zarzucony z powodu niekorzystnych następstw np.: asymetrycznego przerostu (fot. 1), konieczności powtarzania zabiegu operacyjnego, możliwości rozwoju ognisk zapalnych w powstałych resztkach migdałka[7].
Wskazania do tonsilektomii można podzielić na bezwzględne i względne.
Wskazania bezwzględne do tonsilektomii to:

- krwotok z migdałka;
- podejrzenie nowotworu;
- OSAS z zaburzeniami snu, bezdechy, spadki saturacji;
- ropień okołomigdałkowy.

Wskazania względne do tonsilektomii:

- czynnik infekcji:
  – nawracające zapalenie migdałków (4-5 angin w roku lub 3 razy rocznie w ciągu 3 lat);
  – przewlekłe zapalenie migdałków – objawy utrzymują się 3-6 miesięcy pomimo antybiotykoterapii;

– zapalenie węzłów chłonnych szyi w przebiegu przewlekłego zapalenia migdałków;
– dysfagia związana z przerostem dolnych biegunów migdałków;
– przewlekłe zapalenie migdałków ze współistnieniem chorób ogólnych (serce, stawy, nerki);
– utrudniona mowa.

Powikłania anginy mogą być:
– miejscowe – naciek i ropień okołomigdałkowy;
– ogólne – ropowica przestrzeni przygardłowej;
– ropowica dna jamy ustnej (angina Ludwiga);
– ropowica szyi;
– zakażenie opon i zatoki jamistej;
– posocznica poanginowa (zespół septyczny).

Powikłania ropnia okołomigdałkowego to:
– przejście zakażenia na przestrzeń przygardłową;
– tętniak erozyjny tętnicy szyjnej.

Diagnostyka ropnia okołomigdałkowego na ogół jest łatwa. Wymaga próbnej aspiracji igłą i potwierdzenia obecności ropnia, a następnie jego nacięcia. W przypadkach wątpliwych poleca się obecnie badanie USG wewnątrzustne, a nawet TK[8]. Dzieci do tych zabiegów są na ogół hospitalizowane i znieczulane. Zastosowanie znieczulenia do drenażu wyzwala chęć wykonania jednoczasowej tonsilektomii („na gorąco"), co jest dyskusyjne.

Większość doświadczonych chirurgów uważa jednak, że operowanie dziecka w fazie ostrego ropnia nie jest korzystne, a optymalną porą jest 4-6 tygodni po ustąpieniu objawów ropnia[8].

Przeciwwskazania do tonsilektomii:
– rozszczepy podniebienia, także podśluzówkowe, rozdwojenie języczka, krótkie podniebienie, (zabieg operacyjny może prowadzić do niewydolności podniebienno-gardłowej);
– ostra faza zakażeń górnych dróg oddechowych;
– podejrzany wywiad w kierunku zaburzeń krzepnięcia;
– cukrzyca, padaczka, choroba serca – wymagają dodatkowych zabezpieczeń.

Przeciwwskazaniem względnym do chirurgii migdałków są niewyrównane koagulopatie (konieczne są badania APTT, czasu krzepnięcia oraz morfologia z poziomem płytek), a także ostre infekcje przebiegające z wysoką gorączką, stosowanie niektórych leków, np. steroidów oraz u dziewcząt miesiączka.

Operacje migdałków kryją w sobie szereg możliwości powikłań i z tego względu nie powinny być wykonywane bez zabezpieczenia, jakie posiada dobrze wyposażona sala operacyjna, a u dzieci wymagane jest znieczulenie ogólne.

Doświadczenia światowe wskazują, że najbezpieczniejszym sposobem znieczulenia do tych operacji jest znieczulenie ogólne z intubacją.

Powikłania po operacjach migdałków mogą być wczesne i późne. Są to najczęściej krwawienia. Wczesne krwawienia w ciągu 24 godz. po zabiegu wymagają kontroli w warunkach sali operacyjnej, (podwiązania krwawiącego naczynia), a w przypadkach krwawienia z nosogardła usunięcia resztki migdałka, co stanowi najczęstszą przyczynę krwawień i założenie tamponady Belloqua.

Podjęcie decyzji o leczeniu operacyjnym migdałków powinno być przemyślane, wyważone i wymaga wypracowania wspólnego stanowiska zarówno ze strony lekarza, jak i rodziców.

Piśmiennictwo:

1. Scammon R.E.: The measurement of the body in childhood. Minneapolis 1930, in – The Pediatric Clinics of North Amer. 1989.
2. Brandtzaeg P.: Immunophological alterations in tonsillar disease. Acta Otolaryngol. Suppl. 1998, 454, 64-66.
3. Carroll J.C., Loughlin G.M.: Diagnostic criteria for obstructive sleep apnea syndrome in children. Pediatric Pulmonology, 1992, 14, 71-74.
4. Gryczyńska D., Powajbo K., Zakrzewska A.: The influence of tonsillectomy on obstructive sleep apnea children with malocclusion. Int J. Pediatr Otorhinolaryng, 1995, 32, suppl., 225-228.
5. Bower Ch., Gungor A.: Pediatric Obs. Sleep Apnea Syndr. Otolaryng. Clin. North Amer. WB Soundres Comp. 2000, 331, 49-71.
6. Brook I.: Treatment of patients with acute recurrent tonsillitis due to group a beta-haemolytic streptococci: A prospective randomized study comparing penicillin and amoxicillin/clavulanate potassium. J Antimicrobiol Chemo, 1989, 24, 227-233.
7. Becker W., Naumann H.H., Pflatz C.R. Choroby uszu, nosa i gardła. Bel Corp, Warszawa.
8. Johnson R.F., Sterart M.G. Współczesne podejście do diagnostyki i leczenia ropnia okołomigdałkowego. Curr. Op. In Otolaryng. Head and Neck Surg. 2005, 2, 5, 4-7.

Lymphomyosot®

Przyspieszone gojenie ran udowodnione w badaniu przedklinicznym*

PRZYSPIESZENIE GOJENIA RAN POOPERACYJNYCH

Zamknięcie 1 mm pierścieniowego wycinka skóry, usuniętej z ogona myszy 2 cm od jego podstawy

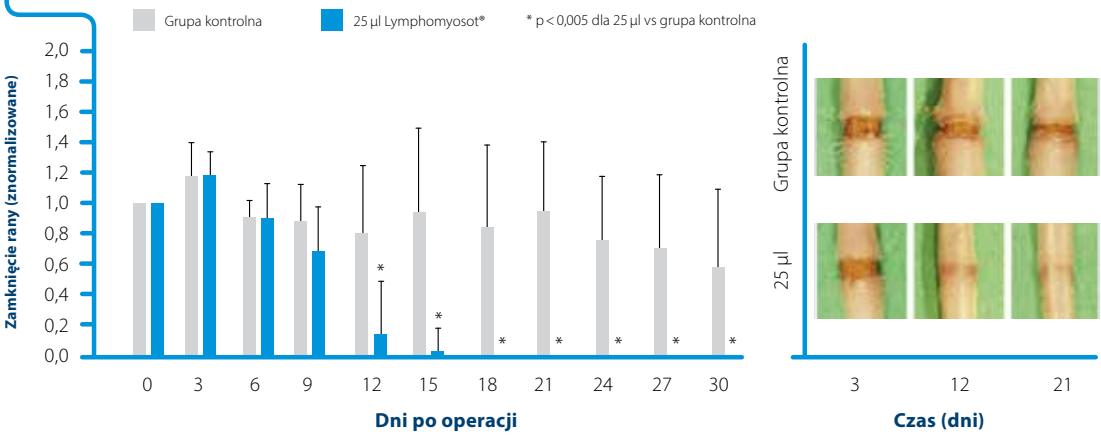

ZMNIEJSZENIE OBRZĘKU POSTOPERACYJNEGO

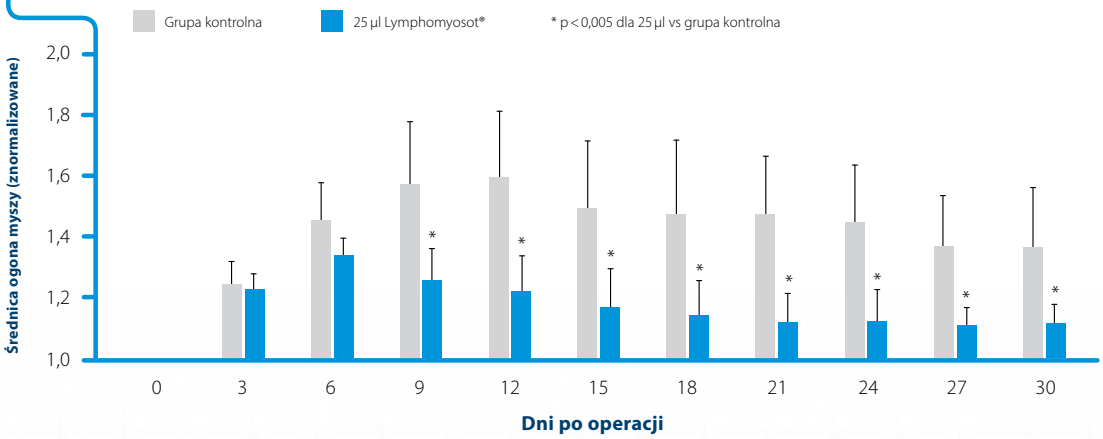

* Keim AP, Slis JR, Mendez U, Stroup EM, Burmeister Y, Tsolaki N, Gailing O, Goldman J,
The Multicomponent Medication Lymphomyosot Improves the Outcome of Experimental Lymphedema, Lymphat Res Biol, Vol 11, No 2, 2013.

Lymphomyosot®

Przyspieszone gojenie ran udowodnione w badaniu przedklinicznym*

PROJEKT BADANIA:

- Indukcja obrzęku skóry ogona u myszy Balb przez wycięcie 1 mm pierścienia skóry, 2 cm od podstawy ogona
- Leczenie: wstrzyknięcie 25 µl leku Lymphomyosot® lub roztworu soli fizjologicznej w dniu operacji i następnie co drugi dzień aż do 30. dnia
- Ocena: pomiar zamknięcia rany i średnicy ogona w dniu zabiegu chirurgicznego oraz co 3 dni, następnie aż do 30. dnia

REZULTATY I WNIOSKI:

- **Lymphomyosot® przyspiesza gojenie ran w modelu doświadczalnym**
- **Lymphomyosot® zmniejsza zastój limfy w uszkodzonych tkankach**
- **Lymphomyosot® zmniejsza obrzęk tkanek i wspomaga ich regenerację**

Lymphomyosot® nasila drenaż limfatyczny, redukuje stan zapalny, wpływa korzystnie na procesy przebudowy tkanek i szybkość powrotu do zdrowia

* Keim AP, Slis JR, Mendez U, Stroup EM, Burmeister Y, Tsolaki N, Gailing O, Goldman J,
The Multicomponent Medication Lymphomyosot Improves the Outcome of Experimental Lymphedema, Lymphat Res Biol, Vol 11, No 2, 2013.

Lymphomyosot® Heel, tabletki
Skład: 1 tabletka zawiera: Substancje czynne: Myosotis arvensis D4 15 mg, Veronica officinalis D4 15 mg, Teucrium scorodonia D4 15 mg, Pinus sylvestris D4 15 mg, Gentiana lutea D5 15 mg, Equisetum hiemale D4 15 mg, Smilax D6 15 mg, Scrophularia nodosa D4 15 mg, Juglans regia ssp. regia D4 15 mg, Calcium phosphoricum D12 15 mg, Natrium sulfuricum D5 15 mg, Fumaria officinalis D4 15 mg, Levothyroxinum D12 15 mg, Araneus diadematus D6 15 mg, Geranium robertianum D4 30 mg, Nasturtium officinale D4 30 mg, Ferrum iodatum D12 30 mg. Zawiera laktozę. Homeopatyczny produkt leczniczy bez wskazań leczniczych. **Dawkowanie i sposób podawania:** Zgodnie z zaleceniami lekarza. Tabletki należy powoli rozpuścić w ustach. W przypadku jeśli lekarz zaleci lek dziecku, tabletkę zaleca się rozkruszyć i rozpuścić w wodzie przed podaniem. **Specjalne ostrzeżenia i środki ostrożności dotyczące stosowania:** Jeżeli pacjent cierpi na choroby tarczycy, powinien poinformować o tym lekarza. Lek zawiera laktozę. **Działania niepożądane:** Nie są znane. **Podmiot odpowiedzialny:** Heel Polska Sp. z o.o. **Numer pozwolenia na dopuszczenie do obrotu:** 18471. **Rodzaje opakowania:** Pojemnik polipropylenowy zawierający 50 tabletek.

Lymphomyosot® Heel, krople doustne, roztwór
Skład: 100 g kropli zawiera: Substancje czynne: Myosotis arvensis D4 5 g, Veronica officinalis D4 5 g, Teucrium scorodonia D4 5 g, Pinus sylvestris D4 5 g, Gentiana lutea D5 5 g, Equisetum hiemale D4 5 g, Smilax D6 5 g, Scrophularia nodosa D4 5 g, Juglans regia ssp. regia D4 5 g, Calcium phosphoricum D12 5 g, Natrium sulfuricum D5 5 g, Fumaria officinalis D4 5 g, Levothyroxinum D12 5 g, Araneus diadematus D6 5 g, Geranium robertianum D4 10 g, Nasturtium officinale D4 10 g, Ferrum iodatum D12 10 g. Zawiera etanol. Homeopatyczny produkt leczniczy bez wskazań leczniczych. **Dawkowanie i sposób podawania:** Stosować zgodnie z zaleceniem lekarza. **Specjalne ostrzeżenia i środki ostrożności dotyczące stosowania:** Jeżeli pacjent cierpi na choroby tarczycy, powinien poinformować o tym lekarza. **Działania niepożądane:** Nie są znane. **Podmiot odpowiedzialny:** Heel Polska Sp. z o.o. **Numer pozwolenia na dopuszczenie do obrotu:** 18435. **Rodzaje opakowania:** Butelka szklana zawierająca 30 ml roztworu.

Lymphomyosot® Heel

-Heel

Lymphomyosot® Heel

WSZECHSTRONNE WSPARCIE UKŁADU LIMFATYCZNEGO

DZIAŁANIE SKŁADNIKÓW LEKU

- Redukcja stanu zapalnego oraz obrzęku migdałków i węzłów chłonnych[1]
- Wsparcie prawidłowego funkcjonowania układu immunologicznego[1]
- Pobudzenie drenażu limfatycznego i eliminacja zbędnych metabolitów oraz toksyn[1]
- Przyspieszenie procesów gojenia[1]

UDOWODNIONA SKUTECZNOŚĆ

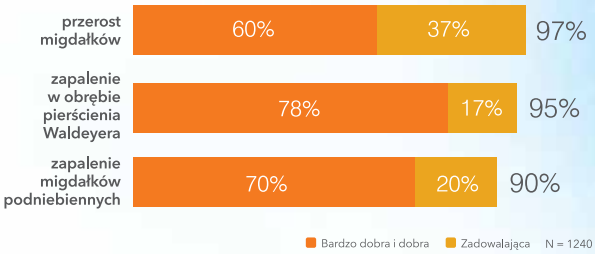

Lymphomyosot® Heel, tabletki.

Skład: 1 tabletka zawiera: Substancje czynne: Myosotis arvensis D4 15 mg, Veronica officinalis D4 15 mg, Teucrium scorodonia D4 15 mg, Pinus sylvestris D4 15 mg, Gentiana lutea D5 15 mg, Equisetum hiemale D4 15 mg, Smilax D6 15 mg, Scrophularia nodosa D4 15 mg, Juglans regia ssp. regia D4 15 mg, Calcium phosphoricum D12 15 mg, Natrium sulfuricum D5 15 mg, Fumaria officinalis D4 15 mg, Levothyroxinum D12 15 mg, Araneus diadematus D6 15 mg, Geranium robertianum D4 30 mg, Nasturtium officinale D4 30 mg, Ferrum iodatum D12 30 mg. Zawiera laktozę. Homeopatyczny produkt leczniczy bez wskazań leczniczych. **Dawkowanie i sposób podawania:** Zgodnie z zaleceniami lekarza. Tabletki należy powoli rozpuścić w ustach. W przypadku jeśli lekarz zaleci lek dziecku, tabletkę zaleca się rozkruszyć i rozpuścić w wodzie przed podaniem. **Specjalne ostrzeżenia i środki ostrożności dotyczące stosowania:** Jeżeli pacjent cierpi na choroby tarczycy, powinien poinformować o tym lekarza. Lek zawiera laktozę. **Działania niepożądane:** Nie są znane. **Podmiot odpowiedzialny:** Heel Polska, Sp. z o.o. **Numer pozwolenia na dopuszczenie do obrotu:** 18471. **Rodzaje opakowania:** Pojemnik polipropylenowy zawierający 50 tabletek.

Lymphomyosot® Heel, krople doustne, roztwór.

Skład: 100 g kropli zawiera: Substancje czynne: Myosotis arvensis D4 5 g, Veronica officinalis D4 5 g, Teucrium scorodonia D4 5 g, Pinus sylvestris D4 5 g, Gentiana lutea D5 5 g, Equisetum hiemale D4 5 g, Smilax D6 5 g, Scrophularia nodosa D4 5 g, Juglans regia ssp. regia D4 5 g, Calcium phosphoricum D12 5 g, Natrium sulfuricum D5 5 g, Fumaria officinalis D4 5 g, Levothyroxinum D12 5 g, Araneus diadematus D6 5 g, Geranium robertianum D4 10 g, Nasturtium officinale D4 10 g, Ferrum iodatum D12 10 g. Zawiera etanol. Homeopatyczny produkt leczniczy bez wskazań leczniczych. **Dawkowanie i sposób podawania:** Stosować zgodnie z zaleceniem lekarza. **Specjalne ostrzeżenia i środki ostrożności dotyczące stosowania:** Jeżeli pacjent cierpi na choroby tarczycy, powinien poinformować o tym lekarza. **Działania niepożądane:** Nie są znane. **Podmiot odpowiedzialny:** Heel Polska Sp. z o.o. **Numer pozwolenia na dopuszczenie do obrotu:** 18435. **Rodzaje opakowania:** Butelka szklana zawierająca 30 ml roztworu.

1. Zenner S., Metelmann H. Zastosowanie lecznicze preparatu Lymphomyosot – wynik wieloośrodkowego badania obserwacyjnego nad stosowaniem leku obejmującego 3512 pacjentów. Biological Therapy 1990; VII(4): 79-94.