# Ocena skuteczności zastosowania preparatu Traumeel S w jonoforezie u dzieci z zapaleniem stawów i monitorowanie skuteczności leczenia za pomocą termowizji

## *Traumeel S ionophoresis in treatment of juvenile arthritis and thermographic evauation of clinical effectivness*

H.Brózik [1], M.Biernacka-Zielińska [2], E.Smolewska [2], T.Jakubowska [3], J.Stańczyk [2].


### Streszczenie:

Oceniono skuteczność i bezpieczeństwo jonoforezy z Traumeelu S w ampułkach w terapii bólów i obrzęków stawów u dzieci. Wykazano pozytywną rolę tego preparatu w łagodzeniu bólu i działaniu przeciwzapalnym. Nie stwierdzono objawów niepożądanych w trakcie zabiegów związanych z Traumeelem S. Wyniki jonoforezy oceniano badaniem termowizyjnym.

### Summary:

In the current study we evaluated the effectiveness of Traumeel S ionophoresis in treatment of painful and edematous joints. We confirmed the usefulness of this approach in relieving pain of joints and limiting of local inflammation. No single evidence of adverse effects of Traumeel S therapy was shown in course of the study.



### Słowa kluczowe:

Traumeel S, jonoforeza, bóle i obrzęki stawów u dzieci, młodzieńcze idiopatyczne zapalenia stawów, termowizja.

### Keywords:

Traumel S, ionophoresis, pain and oedema of joint, juvenile arthritis, thermography.


### Wprowadzenie:

W reumatologii dziecięcej często istnieją wskazania do stosowania leczenia miejscowego zapalnie zmienionych stawów. Taka konieczność występuje zarówno w przypadku zajęcia jednego stawu przez proces chorobowy, jak i w postaciach obejmujących kilka stawów. W pierwszym przypadku leczenie miejscowe jest postępowaniem podstawowym, w drugim zaś – uzupełnieniem farmakoterapii ogólnej.

Jedną z metod leczenia miejscowego u dzieci jest jonoforeza z użyciem niesteroidowych leków przeciwzapalnych, która nie zawsze jest skuteczna. Również laseroterapia często zawodzi. Stwarza to konieczność poszukiwania innych metod i leków.

Opierając się na badaniach prowadzonych w reumatologii ludzi dorosłych, u których wykazano przeciwbólowe i przeciwzapalne działanie miejscowe preparatu antyhomotoksycznego Traumeel S postanowiliśmy zastosować ten preparat również u dzieci, a skuteczność leczenia ocenić metodą termowizyjną.

W naszych własnych wcześniejszych badaniach wykazaliśmy, że Traumeel S (w połączeniu z Engystolem), podany doustnie dzieciom z poinfekcyjnymi bólami stawów, powodował znaczne złagodzenie lub całkowite ustąpienie dolegliwości stawowych, nie wywołując przy tym objawów niepożądanych [1].

W piśmiennictwie potwierdzono skuteczność preparatu Traumeel S w leczeniu i rehabilitacji urazów ręki u 22 dorosłych pacjentów, jak również w leczeniu kontuzji sportowych tkanek miękkich (w skojarzeniu z preparatem Zeel T), gdzie całkowite wyleczenie kontuzji uzyskano w 81% pacjentów poddanych tej terapii [2, 3]. Udokumentowano również skuteczność i dobrą tolerancję Traumeelu S w postaci maści w dużej grupie dzieci (n=157) po ostrych urazach sportowych [4, 5].

Traumeel S jest lekiem homeopatycznym, łączącym w sobie wiele właściwości leczniczych. Ze względu na swój skład ma przede wszystkim działanie przeciwzapalne i przeciwwysiękowe, pobudzające gojenie się tkanek. Poza tym uśmierza ból, hamuje krwawienie i uszczelnia naczynia [2].

Właściwości leku i doniesienia z piśmiennictwa stały się powodem podjęcia przez nas badań nad skutecznością jonoforezy z Traumeelu S, również w przypadku bólów i zapalenia stawów u dzieci.

## Cel pracy

Celem pracy była ocena:

1. Skuteczności działania przeciwbólowego i przeciwzapalnego Traumeelu S w ampułkach zastosowanego w jonoforezie na stawy dotknięte procesem chorobowym
2. Przydatności metody termowizyjnej jako uzupełniającej badanie kliniczne w monitorowaniu wyników leczenia miejscowego

## Materiał i metody:

Na prowadzenie badań uzyskano zgodę komisji bioetycznej Uniwersytetu Medycznego w Łodzi Nr RNN/118/04/KE. Do jonoforezy z Traumeelem S zakwalifikowano 17 dzieci w wieku od 14 do 17 lat w tym 13 dziewcząt i 4 chłopców. W zależności od rozpoznania klinicznego jonoforeza była leczeniem wyłącznym lub uzupełniającym farmakoterapię ogólną

## Badana grupa obejmowała:

1. 8 dzieci z młodzieńczym idiopatycznym zapaleniem stawów (mizs)
2. 9 dzieci z zapaleniem i/lub bólami stawów o innej przyczynie w tym:
   - borelioza stawowa (2 dzieci),
   - jałowa martwica guzowatości kości piszczelowej – choroba Osgood-Schlattera (1 dziecko),
   - odczynowe zapalenie stawów po przebytej infekcji dróg oddechowych (3 dzieci),
   - bóle stawowe przeciążeniowe lub pourazowe (3 dzieci).

W 16 przypadkach zmiany dotyczyły stawów kolanowych (bóle lub obrzęki), a u jednego dziecka stawu śródstopno-palcowego. Przed zastosowaniem jonoforezy, po badaniu klinicznym, u każdego dziecka wykonano:

1. badania laboratoryjne: morfologia krwi oraz OB,
2. RTG stawu „chorego" i symetrycznego „zdrowego",
3. USG stawu „chorego",
4, badanie termowizyjne stawu „chorego" i symetrycznego „zdrowego".

**Charakterystyka dzieci zakwalifikowanych do jonoforezy** — **Ryc. 1.**

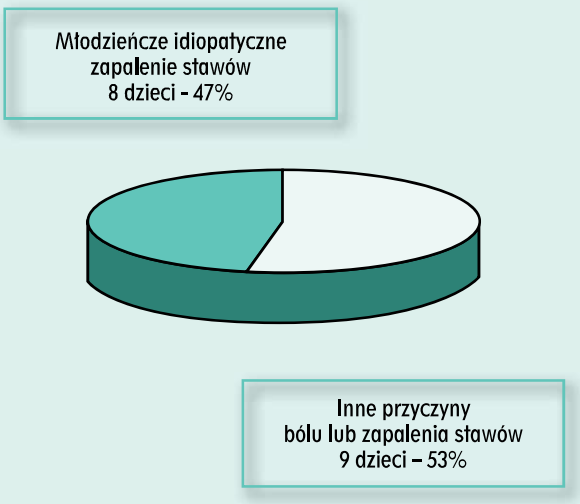


**Rozpoznania kliniczne z uwzględnieniem niektórych badań dodatkowych** — **Tab. 1.**

| Lp | Pacjent | Rozpoznanie | OB | RTG/USG przed jonoforezą |
|---|---|---|---|---|
| 1 | MK | MIZS | 3/7 | USG + |
| 2 | MP | Bóle przeciążeniowe | 7/19 | bz |
| 3 | AB | MIZS | 10/23 | USG+,RTG+ |
| 4 | ZB | Bóle kostno stawowe | 7/19 | bz |
| 5 | DK | Bóle kostno stawowe | 3/7 | bz |
| 6 | DK | MIZS | 8/20 | USG+,RTG- |
| 7 | KS | Borelioza | 4/10 | bz |
| 8 | DS. | MIZS | 10/25 | USG+,RTG- |
| 9 | DP | MIZS | 10/25 | USG+,RTG- |
| 10 | HZ | MIZS | 15/35 | USG+,RTG+ |
| 11 | KJ | Ch. Osgood-Schlatter | 7/12 | USG+,RTG+ |
| 12 | PK | MIZS | 50/92 | USG+,RTG+ |
| 13 | PK | MIZS | 15/32 | USG+,RTG- |
| 14 | OK | Borelioza | 7/18 | USG-,RTG+ |
| 15 | MG | Bóle kostno stawowe | 5/12 | bz |
| 16 | IM | Bóle kostno stawowe | 5/10 | bz |
| 17 | SM | Bóle kostno stawowe | 6/15 | bz |

USG + - zmiany w badaniu ultrasonograficznym stawu
RTG + - zmiany w badaniu radiologicznym stawu

Do jonoforezy używano Traumeelu S w ampułkach, po jednej ampułce w czasie każdego z kolejnych 10 zabiegów, składających się na cały cykl leczenia miejscowego „chorego" stawu. Dla oceny wyników i skuteczności jonoforezy ponownie poddawano dziecko badaniu fizykalnemu, wykonywano kontrolne USG stawu oraz termowizyjne pomiary temperatury.

W badaniu klinicznym posługiwano się następującymi kryteriami poprawy:

1 0 punktów – brak poprawy (kiedy dolegliwości i zmiany stawowe utrzymywały się na poziomie wyjściowym)
2 3 punkty – dostateczna (zmniejszenie bólu)
3 6 punktów – dobra (zmniejszenie bólu i obrzęku)
4 8 punktów – bardzo dobra (całkowite ustąpienie bólu i obrzęku)

Zwrócono uwagę na występowanie ewentualnych objawów niepożądanych, zależnych od Traumeelu S (w czasie trwania i po zakończeniu cyklu jonoforezy). Badania ultrasonograficzne wykonywano w pracowni Uniwersyteckiego Szpitala Klinicznego Nr 4 UM w Łodzi przy pomocy aparatu Toshiba Core Vision. Zarówno we wstępnej jak i kontrolnej charakterystyce zmian stawowych zwracano uwagę na obecność wysięku w stawie, pogrubienie maziówki, obrzęku tkanek miękkich okołostawowych. Badanie termowizyjne odbywało się w Centrum Diagnostyki i Terapii Laserowej Politechniki Łódzkiej w pracowni wyposażonej w kamerę typu Amber o rozdzielczości 0,02 w skali Kelvin'a. Wstępnie dokonywano pomiarów temperatury stawu dotkniętego zmianami („chorego") oraz symetrycznego (bez ujawnionych dolegliwości – „zdrowego"), a następnie wyliczano różnice temperatur. Po 10 zabiegach jonoforezy z Traumeelem S porównano temperaturę „chorego" stawu przed i po zabiegach. Zdjęcie rentgenowskie stawów uzupełniało diagnostykę kliniczną, pomagało w ustaleniu rozpoznania i prognozowaniu leczenia, nie służyło natomiast do oceny wyników leczenia miejscowego. Wyniki pomiarów wyrażono w wartościach średnich dla badanej grupy dzieci oraz pojedyncze pomiary poddano analizie indywidualnej dla każdego pacjenta. Dokonano dwuczynnikowej analizy wariancji ANOVA z testem post-hoc student Newman-Keuls. Rozkład normalny danych wszystkich badanych grup został potwierdzony testem Shapiro-Wilka.

**Ryc. 2.** **Ocena kliniczna wyników jonoforezy z Traumeelem S**

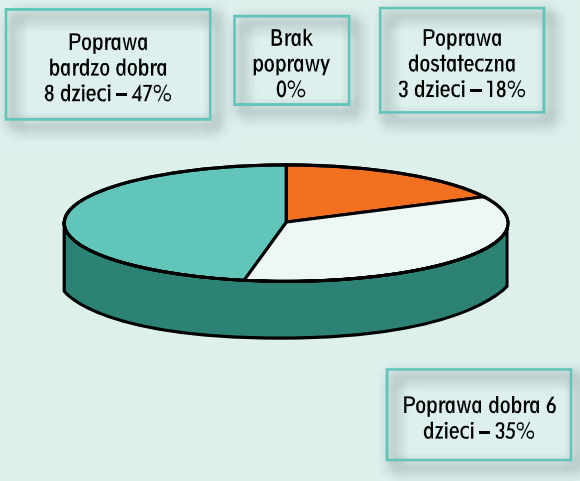


## Wyniki badań:

U wszystkich zakwalifikowanych do badania 17 dzieci przeprowadzono cały cykl 10 jonoforez z Traumeelem S, nie obserwując żadnych objawów niepożądanych w czasie i po zakończeniu zabiegów. Posługując się oceną kliniczną poprawę uzyskano u wszystkich badanych dzieci. W większości przypadków była ona dobra (6/17 dzieci) lub bardzo dobra (8/17 dzieci), tylko 3/17 dzieci podawało zmniejszenie bólu stawu, a poprawę oceniano jako dostateczną. Poprawa dostateczna dotyczyła dwojga dzieci z bólami kost-

**Tab. 2.** **Zmiany w obrazie USG stawu przed i po jonoforezie z Traumeelem S. Ocena kliniczna.**

| Lp | Pacjent | Obraz USG przed jonoforezą | USG po jonoforezie | Poprawa kliniczna |
|---|---|---|---|---|
| 1 | MK | Ślad płynu | poprawa | bdb |
| 2 | AB | Pogrubienie błony maziowej, obrzęk tkanek miękkich | poprawa | bdb |
| 3 | DK | Płyn, pogrubienie maziówki | poprawa | db |
| 4 | DS. | Płyn, pogrubienie maziówki | brak poprawy | db |
| 5 | DP | Płyn, pogrubienie maziówki | brak poprawy | bdb |
| 6 | HZ | Pogrubienie maziówki | poprawa | bdb |
| 7 | JK | Płyn | brak poprawy | db |
| 8 | PK | Pogrubienie maziówki | brak poprawy | bdb |
| 9 | PK | Płyn | poprawa | db |

no-stawowymi po przebytej infekcji dróg oddechowych i jednego z dolegliwościami w wyniku przeciążenia stawu. U wszystkich pacjentów z mizs uznano poprawę za dobrą (3/8) lub bardzo dobrą (5/8). Dla całej grupy badanych dzieci poprawa wyrażona w punktach wynosiła średnio 6,4 punktów. (Ryc.2).

Zmiany w obrazie USG „chorego" stawu przed jonoforezą stwierdzono u 9/17 dzieci. U 3/9 dzieci była to obecność płynu, u 1/9 – pogrubienie błony maziowej i obrzęk tkanek miękkich okołostawowych, w 2 przypadkach (2/9) – wyłącznie pogrubienie maziówki, w 3/9 – pogrubienie maziówki z równoczesną obecnością płynu. Po jonoforezie u 5/9 dzieci obserwowano poprawę w obrazie USG, wyrażającą się częściowym ustąpieniem objawów zapalenia. Czworo dzieci, u których nie stwierdzono korzystnych zmian w kontrolnym obrazie USG, manifestowało dobrą (2 dzieci) i bardzo dobrą (2 dzieci) poprawę kliniczną (Tab.2.).

Badanie termowizyjne stawów wykonano u 14 spośród 17 dzieci poddanych jonoforezie z Traumeelem S. Przed jonoforezą średnia wartość z pomiaru temperatur stawów „chorych" była wyższa w porównaniu do analogicznych stawów „zdrowych" i wynosiła odpowiednio 31,05 + vs 30.6°C, a różnice te były statystycznie znamienne. Po jonoforezie średnie wartości z pomiarów temperatur stawów „chorych" i „zdrowych" dla całej grupy wykazywały wartości podobne 30,54 vs 30.6°C. (Tab.3).

Przed jonoforezą szczegółowa ocena indywidualnych pomiarów u każdego z badanych dzieci wykazała, że 10/14 dzieci miało temperaturę „chorego" stawu wyższą o 0,2-2,5°C (śr 0,79°C) w porównaniu do stawu „zdrowego". Po cyklu zabiegów temperatura „chorego" stawu, w stosunku do wartości wyjściowej, obniżyła się u 11/14 dzieci, u 2/14 była taka sama i tylko u jednego wyższa o 0,6°C (Tab.4).

Dla oceny przydatności badania termowizyjnego, do monitorowania skuteczności jonoforezy porównano wyniki kliniczne z pomiarami temperatur „chorego" stawu przed i po leczeniu. W 10/14 przypadkach obserwowano całkowitą zgodność obu metod badania, poprawie klinicznej dobrej lub bardzo dobrej towarzyszył spadek temperatury od 0,1 do 1,2°C. U jednego dziecka obniżenie się wysokości temperatury o 2°C wyrażało się klinicznie jedynie zmniejszeniem bólu stawu (poprawa dostateczna), a u dwojga przy poprawie klinicznej nie stwierdzano obniżenia temperatury „chorego„ stawu. (Ryc.3)

**Zgodność oceny klinicznej z badaniem termowizyjnym po jonoforezie z Traumeleem S** — **Ryc. 3.**

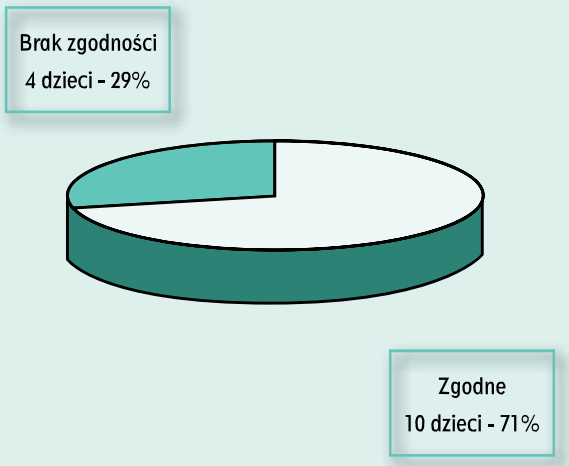


## Omówienie wyników

Wyniki naszych badań potwierdziły liczne doniesienia z piśmiennictwa, że preparat homeopatyczny Traumeel S działa skutecznie przeciwbólowo i przeciwzapalnie, niezależnie od postaci farmakologicznej i drogi podania. Po leczeniu miejscowym maścią zawierającą Traumeel S obserwowano poprawę u chorych z dolegliwościami bólowymi i zaburzeniami czucia skóry w okolicy blizny pooperacyjnej, po zabiegach w obrębie jamy brzusznej lub innych narządów. Pacjenci ze schorzeniami naczyniowymi mieli mniejsze obrzęki pooperacyjne i skrócony okres rekonwalescencji. Autorzy tych prac podkreślają, że najlepsze wyniki osiąga się w skojarzonym leczeniu przy użyciu maści Trau-

**Średnie wartości temperatur °C stawu „chorego" przed i po jonoforezie z Traumeelem S w porównaniu do stawu „zdrowego".** — **Tab. 3.**

| Staw „chory" przed jonoforezą °C | Staw „zdrowy" °C | Staw „chory" po jonoforezie °C |
|---|---|---|
| 31,5±0,347 (n=14) | 30,6±0,257* (n=14) | 30,54±0,381* (n=14) |

Dane liczbowe przedstawione w postaci średniej ± SEM
*- p<0.05 w odniesieniu do stawu „chorego" przed jonoforezą

meel S, laserobiostymulacji oraz zabiegów jonoforezy z maścią [6, 7]. Z prac innych autorów wynika, że maść Traumeel S w statystycznie znamienny sposób wywierała korzystny wpływ na utrzymywanie prawidłowej funkcji ręki reumatoidalnej [2]. Jak już cytowano we wstępie, w ramach tzw. mezoterapii antyhomotoksycznej stosowano preparat Traumeel S w skojarzeniu z preparatem Zeel T w iniekcji śródskórnej do leczenia kontuzji sportowych oraz sam Traumeel S dożylnie lub domięśniowo u pacjentów po operacji ręki [8, 9]. W połączeniu z Zeelem T wstrzykiwano go również okołotorebkowo lub dostawowo, uzyskując znaczną poprawę u 81,8 % dorosłych z różnymi chorobami reumatycznymi. Wyrazem tej poprawy było złagodzenie takich dolegliwości, jak: sztywność poranna, obrzęk i ból, poprawiła się ruchomość stawów [10]. Skuteczne działanie Traumeelu S wykazano również po zabiegach laryngologicznych. Podawany w iniekcjach domięśniowych w okresie pooperacyjnym zmniejszał dolegliwości związane z usunięciem migdałków [11]. Obserwacje kliniczne obejmujące duże grupy chorych, a mające na celu porównanie skuteczności Traumeelu S i NLPZ potwierdziły podobne działanie przeciwbólowe i przeciwzapalne tych leków [3]. W żadnej z przytoczonych publikacji nie wymienia się objawów niepożądanych, zależnych od Traumeelu S. Korzystne działanie kliniczne tego preparatu można uzasadnić wynikami badań eksperymentalnych. Wykazano, że Traumeel S modyfikuje wytwarzanie cytokin prozapalnych przez ludzkie immunocyty, a zwłaszcza zmniejsza produkcję TNF-α [12].

**Ryc. 4.**

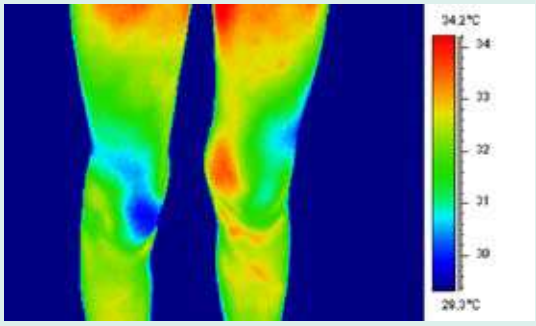


Obraz termowizyjny „chorego" stawu kolanowego lewego przed jonoforezą z Traumeelu S

Należy podkreślić, że wszystkie cytowane badania kliniczne prowadzono wśród pacjentów dorosłych, natomiast prace dotyczące właściwości leczniczych Traumeelu S u dzieci, zwłaszcza z chorobami narządu ruchu, należą do nielicznych. W naszych obecnych badaniach Traumeel S, zastosowany miejscowo w jonoforezie na zmieniony chorobowo staw, powodował zmniejszenie lub ustąpienie dolegliwości u wszystkich dzieci. Według przyjętych kryteriów klinicznych, u ponad 80 % dzieci wynik leczenia uznano za dobry lub bardzo dobry. Działanie przeciwzapalne Traumeelu potwierdziły kontrolne badania ultrasonograficzne, w których obserwowano tendencję do częściowego ustępowania cech zapalenia struktur stawowych, widocznych przed włączeniem jonoforezy. Poprawa dotyczyła 5/9 dzieci, u pozostałych 4 obraz ultrasonograficzny chorego stawu

**Tab. 4.** **Wyniki badania termowizyjnego stawów przed i po jonoforezie z Traumeelem S**

| | | Przed jonoforezą pomiar temperatury °C | | Po jonoforezie pomiar temperatury °C | | |
|---|---|---|---|---|---|---|
| Lp | Pacjent | staw chory | staw zdrowy | staw chory | różnice w stosunku do badania wstępnego | Ocena kliniczna (poprawa) |
| 1 | AB | 29,5 | 29,8 | 29,1 | -0,4 ↓ | bdb |
| 2 | ZB | 30,5 | 29,8 | 28,5 | -2,0 ↓ | dost |
| 3 | DK | 32,0 | 31,1 | 31,1 | -0,9 ↓ | bdb |
| 4 | DK | 32,0 | 31,0 | 32,6 | +0,6 ↑ | db |
| 5 | KS | 31,3 | 31,0 | 31,0 | -0,3 ↓ | db |
| 6 | TS | 29,5 | 29,7 | 29,4 | -0,1 ↓ | db |
| 7 | DP | 31,3 | 31,1 | 31,2 | -0,1 ↓ | bdb |
| 8 | KJ | 33,5 | 32,9 | 33,5 | 0,0 – | db |
| 9 | PK | 32,5 | 30,5 | 31,3 | -1,2 ↓ | bdb |
| 10 | PK | 32,3 | 31,3 | 30,9 | -1,4 ↓ | db |
| 11 | OK. | 29,9 | 29,6 | 29,4 | -0,5 ↓ | bdb |
| 12 | MG | 31,1 | 31,3 | 30,9 | -0,2 ↓ | bdb |
| 13 | JM | 29,5 | 29,8 | 29,5 | 0,0 – | dost |
| 14 | MS | 29,8 | 29,5 | 29,2 | -0,6 ↓ | db |

był taki sam przed i po leczeniu miejscowym. Być może, że u tych dorosłych okres leczenia był zbyt krótki i należało go wydłużyć zwiększając liczbę zabiegów z użyciem Traumeelu S. Podobnie jak u ludzi dorosłych, miejscowe stosowanie tego preparatu u dzieci okazało się całkowicie bezpieczne.

U żadnego z naszych pacjentów nie występowały objawy niepożądane, które można by wiązać z Traumeelem S. Jak wynika z wcześniejszych badań własnych, cytowanych we wstępie, Traumeel S podawany doustnie w postaci roztworu z ampułek lub tabletek (łącznie z Engystolem) także był dobrze tolerowany przez dzieci [1].

Na drugie pytanie sformułowane w celu pracy również uzyskaliśmy odpowiedź pozytywną. Metoda termowizyjna okazała się wartościowym uzupełnieniem badania klinicznego, zarówno przy wstępnej ocenie chorobowo zmienionego stawu, jak i do monitorowania leczenia. Wstępne pomiary wykazały, że temperatura „chorego" stawu u większości dzieci była wyższa niż symetrycznego „zdrowego". Średnie wartości tych temperatur dla całej grupy badanych dzieci różniły się znamiennie ($p>0,05$). Po cyklu jonoforez uzyskano statystycznie znamienny spadek średniej z pomiarów temperatur „chorych" stawów do średniej wartości temperatur stawów „zdrowych". Przy analizie pojedynczych pomiarów temperatur stawów „chorych" i porównaniu ich z badaniem klinicznym, całkowita zgodność obu metod wynosiła 71%. Spadkowi temperatury towarzyszyło złagodzenie lub ustąpienie bólu stawu, a w przypadku współistnienia obrzęku – jego zmniejszenie lub ustąpienie. Wyniki podobne do obecnych uzyskaliśmy w naszych wcześniejszych badaniach nad przydatnością metody termowizyjnej w diagnostyce i monitorowaniu leczenia mizs i w zespole Raynaud. Zgodność z objawami klinicznymi wynosiła 75% i przewyższała metodę oceny przepływów naczyniowych dłoni przy pomocy USG-Doppler [13, 14, 15, 16, 17].

Rozważając wartość metody termowizyjnej w diagnostyce klinicznej należy podkreślić, że znajduje ona coraz większe zastosowanie w pediatrii zarówno w specjalnościach zachowawczych jak i zabiegowych. Przy pomocy termowizji monitorowano leczenie przewlekłego kataru u dzieci [18], przebieg choroby Perthesa [4], wyniki zabiegu operacyjnego niezstąpionych jąder [19] oraz oceniano przydatność diagnostyczną w innych stanach chorobowych [20, 21]. Zarówno nasze własne obserwacje jak i badania innych autorów potwierdzają, że metoda termowizyjna stanowi cenne uzupełnienie badania klinicznego. Jej dużą zaletą jest nieinwazyjność, co stanowi dodatkowy argument przemawiający za celowością stosowania jej u dzieci.

Ryc. 5.

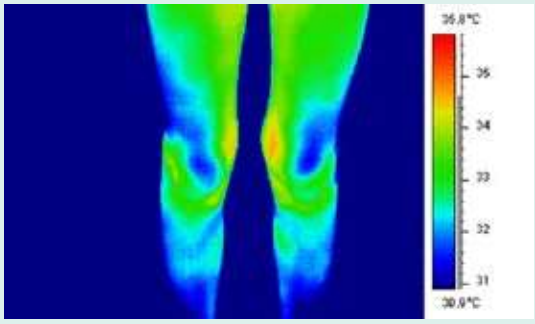


Poprawa w obrazie termowizyjnym po zabiegach jonoforezy

## Wnioski:

1. Roztwór Traumeelu S stosowany miejscowo w jonoforezie powodował zmniejszenie lub ustąpienie dolegliwości stawowych u wszystkich badanych dzieci.
2. Po cyklu jonoforez uzyskano spadek wartości temperatur „chorego" stawu u większości dzieci.
4. Badanie termowizyjne łącznie z oceną kliniczną może stanowić obiektywną metodą monitorowania skuteczności miejscowej fizykoterapii.
7. Jonoforeza z Traumeelem S wydaje się być cennym uzupełnieniem leczenia farmakologicznego, a w przypadku bólów pourazowych lub przeciążeniowych narządu ruchu niejednokrotnie może być wystarczającą formą terapii.
8. U żadnego dziecka nie obserwowaliśmy objawów niepożądanych, zależnych od Traumeelu S.

[1] Poradnia Reumatologiczna przy SP ZOZ Uniwersyteckiego Szpitala Klinicznego nr 4 UM w Łodzi
[2] Klinika Kardiologii Dziecięcej SP ZOZ Uniwersyteckiego Szpitala Klinicznego nr 4 UM w Łodzi
[3] Centrum Diagnostyki i Terapii Politechniki Łódzkiej

*Adres do korespondencji:*
*Dr n. med. Małgorzata Biernacka-Zielińska*
*Klinika Kardiologii Dziecięcej*
*SP ZOZ Uniwersytecki Szpital Kliniczny Nr 4*
*Uniwersytet Medyczny w Łodzi*
*ul. Sporna 36/50*
*91-738 Łódź*

## Piśmiennictwo


1. Brózik H., Biernacka M., Smolewska E. Wpływ leczenia antyhomotoksycznego na stan zdrowia i wybrane wskaźniki odporności u dzieci z odczynami stawowymi w przebiegu infekcji dróg oddechowych. Med. Biol. 2002; 1,2-8
2. Gawęda J., Duda R. Wstępna ocena przydatności maści Traumeel S w leczeniu objawowym ręki reumatoidalnej. Med. Biol. 1997; 4 100-103
3. Birnesser H., Oberbaum M., Klein P., Weiser M. Preparat homeopatyczny Traumeel S w porównaniu z NLPZ w leczeniu objawów zapalenia nadklykcia. Med. Biol. 2004; 3-4, 57-62
4. Kraska T., Zwolenik S., Lipczyk Z., Więcek B. Application of thermal imaging for diagnosis and follow up of children with orthopedic diseases. Termology International 2001 (11) 4 2009 (streszczenie)
5. Ludwig J., Weiser M. Leczenie urazów u dzieci za pomocą maści homeopatycznej Traumeel S. Med. Biol. 2003 3-4 83-4.
6. Ostaszewska A., Staszkiewicz W., Raciborski W. Zastosowanie laserobiostymulacji i preparatu Traumeel S w postaci maści w leczeniu długoutrzymujących się dolegliwości bólowych i zaburzeń czucia skóry po leczeniu operacyjnym. Med. Biol. 1997;2,38-41
7. Ostaszewska H., Staszkiewicz W., Raciborski W., Cichocka A., Lenart B. Rehabilitacja w pooperacyjnym postępowaniu leczniczym w chorobach naczyń z zastosowaniem maści Traumeel S. Med. Biol. 1997;4 109-13
8. Greczner T., Kopeć W., Rutkowski R. Traumeel S w leczeniu i rehabilitacji urazów ręki. Med. Biol. 2001;4,747
9. Ordiz J., Egocheaga J., Del Valle M. Antyhomotoksyczna mezoterapia kontuzji sportowych tkanek miękkich. Med. Biol. 2002 ;4;81-4
10. Potrafki B., Steinach A. Leczenie antyhomotoksyczne w chorobach reumatycznych Med. Biol. 1991;4 664-65
11. Konca J., Hejka L. Zastosowanie preparatu antyhomotoksycznego Traumeel S w postępowaniu pooperacyjnym po tonsylectomii. Med. Biol. 1997,2 42-5
12. Porozova S., Cahalonb L., Weiser M., Branskid O., Liderb M., Oberbaumb. Hamowanie wydzielania IL 1β i TNF-α z nieaktywnych i aktywowanych ludzkich immunocytów przez lek homeopatyczny Traumeel S. Med. Biol. 2004,3-4 63-68
13. Biernacka M., Brózik H., Smolewska E., Stańczyk J. Skuteczność laseroterapii w MPZS oceniana metodą termowizji oraz obrazu klinicznego. Reumatologia 2000(38)2,226 (streszczenie)
14. Deka-Biernacka M., Smolewska E., Jakubowska T., Brózik H., Peszyński-Drews, Stańczyk J. The use of thermography in the evaluation of arthritis in children. Thermology International 2000 (10) 4,210 (streszczenie)
15. Biernacka-Zielińska M., Brózik H., Smolewska E., Mikinka M., Jakubowska T., Stańczyk J. Wartość diagnostyczna termowizji i oznaczania stężeń endoteliny we krwi w diagnostyce zespołu Raynaud u dzieci. Medycyna Wieku Rozwojowego, 2005 (XI) 2,213-22
16. Biernacka-Zielińska M., Brózik H., Smolewska E., Mikinka M., Stańczyk J. Wybrane metody diagnostyczne w pierwotnym wtórnym zespole Raynaud u dzieci objętych opieką Poradni Reumatologicznej. Reumatologia 2004,2,189 (streszczenie)
17. Biernacka-Zielińska M., Brózik H., Smolewska E., Mikinka M., Jakubowska T., Peszyński-Drews, Stańczyk J. Comparision of diagnostic values of thermography and Doppler-ultrasonography in Raynaud syndrome in children .Thermology international 2001 (11) 4,208-209 (streszczenie)
18. Marszal E., Wojaczyńska-Stanek K., Krzemień-Gabriel A., Mniszek J. Biostimulating laser treatment of chronic rhinitis in children monitoring by thermal imaging. Thermology International 2001 (11) 4,204 (streszczenie)
19. Wojaczyńska-Stanek K., Sypniewski J., Kalina-Faska B., Kochler B. Thermografic and ultrasound evaluation of testicles in young males after orchidopexy. Thermology international 2000 (10) 4,210 (streszczenie)
20. Sypniewski J., Wojaczyńska-Stanek K., Katra M., Broen B. Aplication o fan infrared metod of applying biofox implants for internal fixation of intra-articular fractures and fractures of tibia epiphysis. Thermology International 2001(11) 4,2004 (streszczenie)
21. Kalużyńska A., Czupryniak A., Zwolenik S., Jander A., Finke D., Więcek D. Thermography in the diagnosis of bone pain in renal dialysis patients with secondary hyperparathyroidism - preliminary study. Thermology International 2000 (10) 4,210 (streszczenie)